



São as fraturas mais frequentes dos membros superiores. Mais comum no sexo masculino e na faixa etária dos 10-40 anos.

I. ASSISTENCIAL

1. DIAGNÓSTICO

História clínica: mecanismo de trauma (direto, axial, rotacional, torção, esmagamento e cortocontuso)

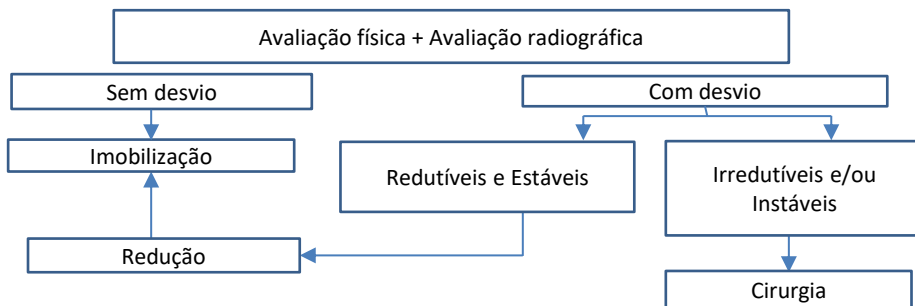
Exame físico: dor, limitação de mobilidade, deformidade, edema, hematoma, ferimentos, função tendínea e exame neurovascular.

Exames complementares:

- Radiografias: AP / perfil /oblíqua
- Laboratório: pré-operatório quando indicado tratamento cirúrgico
- Tomografia computadorizada: nas fraturas articulares
- Ressonância magnética: fraturas ocultas e/ou lesão de partes moles associadas

CID	Descrição
S62.3	Fratura de outros metacarpos
S62.4	Fratura de múltiplos metacarpos
S62.5	Fratura do polegar
S62.6	Fratura de outro dedo
S62.7	Fratura de múltiplos dedos
S62.8	Fratura do primeiro metacarpo

FLUXOGRAMA DO TRATAMENTO



2. TRATAMENTO

Conservador: fraturas sem desvio e fraturas desviadas redutíveis e estáveis

- Redução deve ser feita no PA após consentimento do paciente, de preferência após bloqueio anestésico local
- Imobilização padrão:
 - o Fraturas distais à interfalangiana proximal (IFP): Tala metálica com IFs em extensão (0 grau) e MTF livre
 - o Fraturas proximais à IFP: Tala gessada em posição intrínseco-plus de James (punho a 30 graus extensão, MTF a 70 graus de flexão, IFs 0 grau).
- Após redução sempre realizar radiografias de controle.
- Evitar múltiplas tentativas de redução. Considerar fratura instável ou irredutível.
- Tratar a dor (analgésicos, AINHS, opióides).
- Manter o membro elevado (tipoia de preferência)
- Orientar seguimento ambulatorial em no máximo 7 dias.

Cirúrgico: fraturas com desvio irredutíveis ou primariamente instáveis

- Acionar médico particular ou retaguarda de mão
- Solicitar exames pré-operatórios, iniciar analgesia e instalar imobilização provisória com tipóia

Crítérios gerais de instabilidade: acionar médico particular / retaguarda de mão

- Articular com deformidade / degrau maior que 2mm / mais de 25% da superfície articular
- Fraturas cominutivas
- Fraturas-luxações ou sub-luxações

A. METACARPOS

A1. Cabeça

Sem desvio ou reduzidas e estáveis: imobilização padrão

Com desvio (>25% da articulação e grau articular > 1mm): cirurgia (acionar médico particular / retaguarda)

Lesão por mordida (alto risco de infecção por agentes infecciosos da flora bucal): acionar médico particular / retaguarda

A2. Colo

Sem desvio ou reduzidas e estáveis: imobilização padrão

Fraturas instáveis ou com desvio após redução: cirurgia (acionar médico particular / retaguarda)

Desvios inaceitáveis: rotação, angulação e pseudogarra.

A3. Diáfise

Sem desvio ou reduzidas e estáveis: imobilização padrão

Fraturas instáveis ou com desvio após redução: cirurgia (acionar médico particular / retaguarda)

Desvios inaceitáveis: rotação, angulação e pseudogarra.

A4. Base

Sem desvio ou reduzidas e estáveis: imobilização padrão

Fraturas instáveis ou com desvio após redução: cirurgia (acionar médico particular / retaguarda)

Desvios inaceitáveis: rotação e angulação.

A5. Fratura de Bennett

Fratura-luxação da base do 1º MTC: cirurgia (acionar médico particular / retaguarda)

A6. Fratura de Rolando

Fratura cominutiva da base do 1º MTC: cirurgia (acionar médico particular / retaguarda)

- **Fratura-luxação da base dos metacarpos**

Alto grau de instabilidade: cirurgia (acionar médico particular / retaguarda)

B. FALANGES

B1. Distal

Cabeça:

Hematoma subungueal (quando drenado considerar exposição óssea / antibioticoterapia): acionar médico particular ou retaguarda

Sem desvio ou reduzidas e estáveis: imobilização padrão

Fraturas instáveis ou com desvio após redução: cirurgia (acionar médico particular / retaguarda)

Desvios inaceitáveis, avaliados clinicamente: rotação e angulação

Lesão da matriz ungueal pode necessitar reparo: cirurgia (acionar médico particular / retaguarda)

Diáfise:

Sem desvio ou reduzidas e estáveis: imobilização padrão

Fraturas instáveis ou com desvio após redução: cirurgia (acionar médico particular / retaguarda)

Desvios inaceitáveis, avaliados clinicamente: rotação e angulação

Lesão da matriz ungueal pode necessitar reparo: cirurgia (acionar médico particular / retaguarda)

Base:

Dedo em martelo ósseo (mais comum) / Fratura de Jersey: considerar protocolo de tratamento específico dessa lesão (lesão de tendão).

Sem desvio ou reduzidas e estáveis: imobilização padrão

Fraturas instáveis ou com desvio após redução: cirurgia (acionar médico particular / retaguarda)

Desvios inaceitáveis, avaliados clinicamente: rotação e angulação

Lesão da matriz ungueal pode necessitar reparo: cirurgia (acionar médico particular / retaguarda)

B2. Falange média / proximal

Cabeça:

Sem desvio ou reduzidas e estáveis: imobilização padrão

Fraturas instáveis ou com desvio após redução: cirurgia (acionar médico particular / retaguarda)

Desvios inaceitáveis, avaliados clinicamente: rotação e angulação

Base Dorsal:

Avulsão do tendão extensor: considerar protocolo de tratamento específico dessa lesão (lesão de tendão).

Base Lateral

Avulsão do ligamento colateral

Sem desvio: imobilização padrão

Desvio e/ou articulação incongruente: cirurgia (acionar médico particular ou retaguarda).

Base volar

Avulsão da placa volar

Sem desvio: imobilização padrão

Desvio com articulação incongruente: cirurgia / imobilização em flexão da IFP (acionar médico particular ou retaguarda).

Base completa

Sem desvio e estáveis: imobilização padrão

Crterios de desvio articular: Degrau maior que 2mm e mais de 25% da superfície articular / subluxação articular

Diáfise

Sem desvio e estáveis: imobilização padrão

Com desvio e instáveis: cirurgia

Desvios inaceitáveis: rotação e angulação

3. MEDICAÇÕES

- Analgésicos: dipirona, paracetamol
- AINHS: cetoprofeno, cetorolaco, etc
- Opióides: tramadol, morfina, oxicodona, etc
- Protocolo TEV: não medicamentoso / deambulação precoce

4. ALOCAÇÃO

- Leito simples

5. OPME

- Fios de Kirshcner
- Hastes de TEN
- Placa e parafusos de minimicrofragmentos
- Parafusos canulados
- Fixadores externos delicados
- Ancoras delicadas
- Enxerto ósseo sintético

6. MANEJO AMBULATORIAL

- Manter membro elevado e imobilizado e tipóia
- Manter analgésicos e anti-inflamatórios de acordo com a intensidade da dor
- Iniciar reabilitação o mais precoce possível, analisando o caso de forma individualizada

II. INDICADOR DE QUALIDADE

- Correção da deformidade ao exame clínico
- Bom alinhamento observado no raio-x
- Controle da dor e do edema
- Estabilidade alcançada após a imobilização / fixação
- Rápida reabilitação dos movimentos e da função motora
- Ausência de infecção pós-operatória

III. GLOSSÁRIO

AP: antero-posterior

AINH: anti-inflamatório não hormonal

IF: interfalangeana

IFP: interfalangeana proximal

IFD: interfalangeana distal

MTF: metacarpofalangeana

PA: Pronto Atendimento

HOEB : Hospital Ortopédico do Estado da Bahia

IV. HISTÓRICO DE REVISÕES

Atualização de layout

26/05/2026 – Unificação Hospital Ortopédico do Estado da Bahia (HOEB) Roberto Palma Costa Filho

V. Referências Bibliográficas

[1] Green's operative hand surgery, 8th ed, "fractures of the metacarpals and phalanges", 277-341.

[2] Hand Clin 29 (2013) 519–534, " Treatment of Phalangeal Fractures"

[3] Journal of the American Academy of Orthopaedic Surgeons 24(11):p e174-e183, NOvember 2016. "Pediatric phalanx fracture"

Código Documento: CPTW199.4	Elaborador: Bruno de Biase	Revisor: Mauro Dirlando C de Oliveira	Aprovador: Andrea Maria Novaes Machado	Data de Elaboração: 25/02/2022	Data de Aprovação: 28/05/2026
				Data de revisão: 28/05/2026	